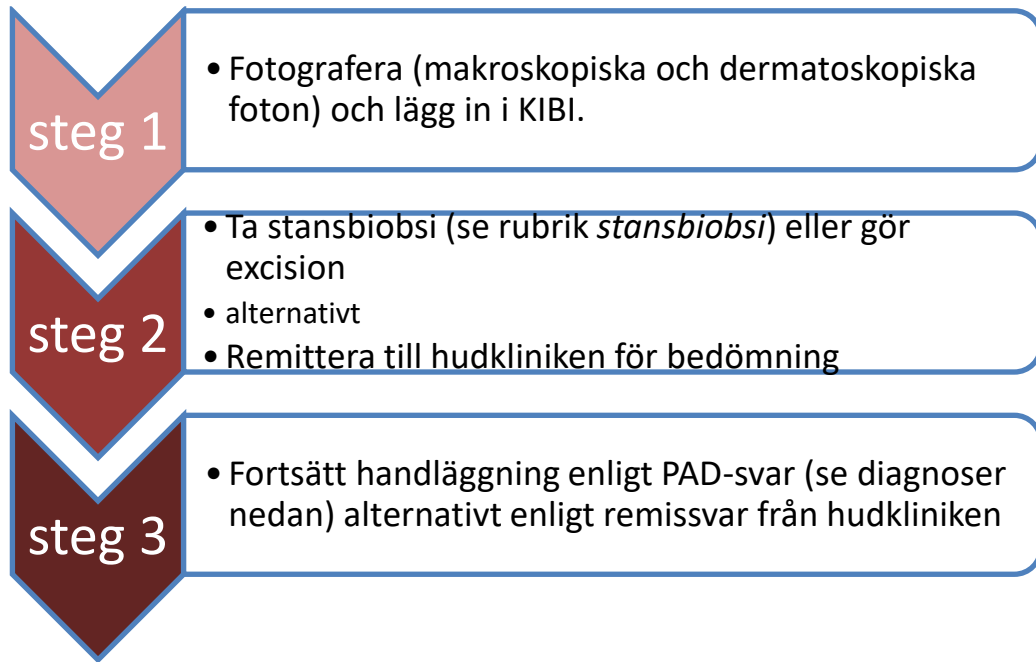


HÖK Hudtumörer

Handläggningsöverenskommelse mellan Primärvården, Hud-, Kirurg-, Ögon- och ÖNH-kliniken i Region Norrbotten

Flöde



Grundprinciper

- Alla hudtumörer skall fotograferas (makro- samt dermatoskopiska foton) och bilderna ska läggas upp i KIBI. *Se bilaga 2*
- Om oklar diagnos vid dermatoskopi ska en 4 mm stansbiopsi tas, alternativt ska hudförändringen excideras med 2–3 mm marginal. Det är viktigt att dokumentera tumörens storlek och området där biopsin togs.
- Patienter med hudtumörer där stansbiopsi inte kan tas på grund av till exempel lokalisation remitteras till hudmottagningen med hänvisning till foto.
- Pigmenterade hudförändringar bör inte stansbiopsieras utan excideras ner till subkutant fett med 2–3 mm marginal runt om.
- En patient med en hudtumör har ökad risk för flera oupptäckta hudtumörer. Det är således viktigt att undersöka hela huden.
- Vid misstänkt recidiv av tidigare behandlad hudtumör tas stansbiopsi

- Vid PAD-verifierat melanom oavsett lokalisation remitteras patienten till kirurgmottagning
- Vid andra hudtumörer än melanom gäller anatomisk lokalisation. *Se bilaga 1.*
 - Ovan nyckelben – **ÖNH**
 - På övre/nedre ögonlock – **ögon**
 - Nedanför nyckelben – **kirurg**

Remisser som inte skickas till rätt instans kommer att avvisas med hänvisning till HÖK

Stansbiopsi

- Kan tas i alla hudområden inklusive det läpproda
- Undantag: Ta ej stansbiopsi på ögonlocken d v s innanför orbitakanten
- Undvik tumörens ulcererade område
- I sår ta stans på den vulstiga kanten
- Använd lokalbedövning med adrenalin
- Blodstillad med: En liten bit Spongostan + tryckförband, alternativ sutur + tryckförband, alternativt silvernitratinne + Spongostan + tryckförband (läppar)

Aktinisk keratos

Om diagnosen kan ställas utifrån den kliniska och dermatoskopiska bilden:

- Behandla med Aldara kräm, Tolak kräm, Actikerall lösning, Zyklara kräm, Bascellex kräm enligt FASS. Hänvisa patienten till www.hudguiden.se för instruktion
- Ge råd om egna kontroller och solskydd. **Se bilaga 3**
- Om otillräcklig effekt vid kontroll tre månader efter avslutad behandling, ta stansbiopsi

Om diagnosen ställs via stansbiopsi/PAD

- Ge råd om egna kontroller och solskydd. **Se bilaga 3**
- Ej radikalt exciderat: behandla med Aldara kräm, Tolak kräm, Actikerall lösning, Zyklara kräm, Bascellex kräm enligt FASS. Hänvisa patienten till www.hudguiden.se för instruktion
- Om otillräcklig effekt vid kontroll tre månader efter avslutad behandling, ta stansbiopsi.

Skivepitelcancer

Diagnosen SCC ställs ofta kliniskt. Dermatoskopi och/eller teledermatoskopi underlättar diagnostiken. Stansbiopsi ger information om parametrar som

differentieringsgrad och invasionsdjup vilket är ett krav för bedömning av tumörtyp och klassifikation.

Morbus Bowen/ Skivepitelcellscancer in situ enligt PAD

- Om radikalt exciderat: Ge råd om egna kontroller och solskydd.
Se bilaga 3
- Ej radikalt exciderat: Remittera patienten till Hudkliniken med hänvisning till foto.

Skivepitelcellscancer, invasiv enligt PAD

Penetrera anamnesen avseende riskfaktorer (lokalisering, storlek, tillväxthastighet, immunsuppression) och skicka remiss till ÖNH-mottagning (tumörer ovan nyckelbenen), Ögonmottagning (tumörer i övre/nedre ögonlock), Kirurgmottagning (tumörer nedanför nyckelbenen).

Basalcellscancer

Diagnosen ställs ofta kliniskt. Dermatoskopi och/eller teledermatoskopi underlättar diagnostiken. Stansbiopsi ger information om basaliomtyp/växsätt/infiltration.

Basalcellscancer, ytligt lågaggressiv (typ IB) enligt PAD

- Radikalt exciderat: Ge råd om egna kontroller och solskydd. **Se bilaga 3**
Icke radikalt exciderat: Behandla med Aldara kräm enligt FASS. Om detta inte är möjligt remittera patienten till Hudkliniken med hänvisning till foto

Basalcellscancer, nodulär lågaggressiv (typ IA) enligt PAD

- Radikalt exciderat: Ge råd om egna kontroller och solskydd. **Se bilaga 3**
Icke radikalt exciderat: Remittera patienten till Hudkliniken med hänvisning till foto

Basalcellscancer, medelaggressiv (typ II) enligt PAD

- Radikalt exciderat: Ge råd om egenkontroller och solskydd. **Se bilaga 3**
Icke radikalt exciderat: Remittera patienten till ÖNH-mottagning (tumörer ovan nyckelbenen), Ögonmottagningen (tumörer i övre/nedre ögonlock), Kirurgmottagning (tumörer nedanför nyckelbenen).

Basalcellscancer, högaggressiv (typ III) enligt PAD

- Remittera patienten till ÖNH-mottagning (tumörer ovan nyckelbenen), Ögonmottagningen (tumörer i övre/nedre ögonlock), Kirurgmottagning (tumörer nedanför nyckelbenen).

Maligt melanom

Vid stark (välgrundad) klinisk misstanke om melanom eller vid PAD som bekräftar diagnosen ska SVF i första hand startas.

Komplett excision med 2 mm marginal ner till fett i underhuden ger säkrast diagnos av ett misstänkt melanom.

Partiella biopsier rekommenderas inte på grund av att en partiell biopsi inte alltid är representativ.

Vid stark (välgrundad) klinisk misstanke om melanom remittera till Hudkliniken med hänvisning till foto.

Om PAD bekräftar diagnosen: Malignt melanom, inkl malignt melanom in situ, lentigo maligna, akrala lentiginösa melanom, spitzoida melanom, nevoida melanom, desmoplastiska melanom och andra ovanliga melanomtyper skall patienten remitteras till Kirurgkliniken.

Remissinnehåll

Remissen märkes med SVF enligt lokala rutiner.

- Symtom eller fynd som ligger till grund för välgrundad misstanke
- Lokalisation, storlek och tillväxthastighet
- Anamnes, ange särskilt när patienten sökte för symtomen eller fynden första gången, allmäntillstånd och samsjuklighet, tidigare hudcancer, ärftlighet för hudmelanom, läkemedel (särskilt trombocythämmare eller antikoagulantia), social situation, eventuella språkhinder eller funktionsnedsättningar
- PAD-svar om sådant finns
- Om relevant, hur patienten fick melanombesked
- Information om nuvarande sjukdomar och blodförtunnande medel

Bilaga 1



GÄLLER FÖR VERKSAMHET

Hudsjukvård Sunderby sjukhus; Division Nära; Allmänkirurgi länsklirik; Ögonsjukvård länsklirik; Öron- näs- och halssjukvård länsklirik

GODKÄNT DATUM

2026-01-09

DOKUMENT-ID, VERSION

VARD-5-6860, 8.0

ANSVARIG

Adriana Herrera Gonzales, Tor Karlsson, Ruben Kreku, Patrik Olsson, Linda Beckert, Evelina Lilja
Adriana Herrera Gonzales

PROCESS

VARD-5-6860, 8.0

PROCESSLEDARE

Hud; Tumörer

Bilaga 2

Fotografering av hudförändringar/hudsjukdomar

Inför fotografering

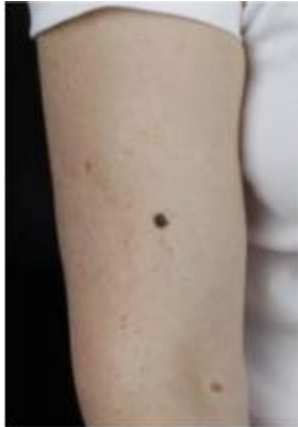- Inhämta patientens **medgivande** före man tar bilderna
- Informera patienten om syftet med fotograferingen (som en del av remiss, journalhandling, utbildningssyfte)
- Informera om möjligheten att tillbakadra medgivande

Tips för bästa fotografering

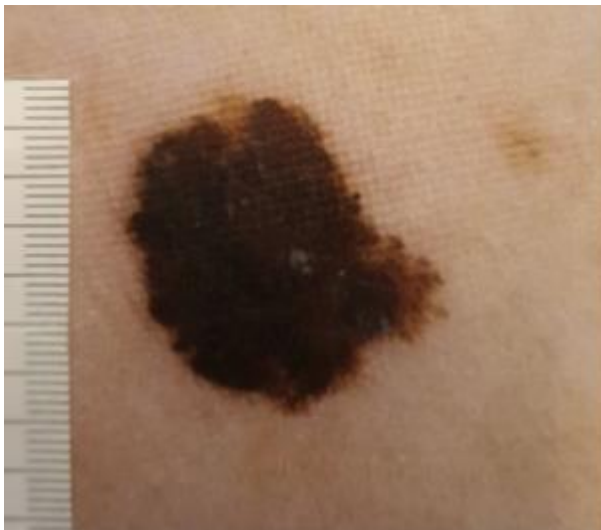- Bra ljus i rummet och/eller en lampa nära för att inte behöva använda kamerablitz
- Ta en översiktsbild innan du zoomar in på hudförändringen (Exempel 1. Översiktsbild)
- Lägg gärna en måttsticka på huden nära tumören/såret vid fotograferingen
- Gå så nära hudförändringen som möjligt med kameran (Exempel 2. Närbild)
- Använd vid behov optisk zoom, undvik digital zoom
- Stativ rekommenderas, eller annat stöd för kameran. Även en rörelse på 0,5 cm efter att kameran har fokuserat ger stor påverkan på bildkvalitén.
- Tryck inte knappen hela vägen ner vid fotograferingen. Tryck bara in knappen halvvägs tills kameran har fokuserat klart. Tryck sedan vidare för att ta bilden.
- Ta flera bilder, men lägg in i mediaarkivet endast de bästa
- Dermatoskopibilder ska alltid kompletteras med översiktsbild och närbild av hudförändring (Exempel 3. Dermatoskopibild)

Innan remissen sänds

- Lägg upp bilderna i Mediaarkivet
- Välj endast de bästa bilderna innan du sparar
- **Kontrollera att bilderna finns i mediaarkivet innan remissen skickas**



Ex 1. Översiktsbild



GÄLLER FÖR VERKSAMHET

Hudsjukvård Sunderby sjukhus; Division Nära; Allmänkirurgi länsklinik; Ögonsjukvård länsklinik; Öron- näs- och halssjukvård länsklinik

GODKÄNT DATUM

2026-01-09

DOKUMENT-ID, VERSION

VARD-5-6860, 8.0

ANSVARIG

Adriana Herrera Gonzales, Tor Karlsson, Ruben Kreku, Patrik Olsson, Linda Beckert, Evelina Lilja
Adriana Herrera Gonzales

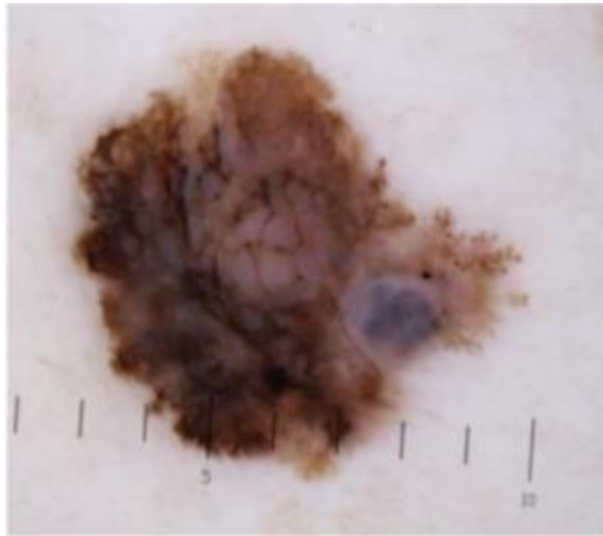
PROCESS

VARD-5-6860, 8.0

PROCESSLEDARE

Hud; Tumörer

Ex 2. Närbild



Ex 3. Dermatoskopibild

Om du fotodokumenterar flera hudförändringar på patienten, glöm inte att numrera hudförändringarna och ta med siffrorna på närbilderna och dermatoskopibilderna!

GÄLLER FÖR VERKSAMHET

Hudsjukvård Sunderby sjukhus; Division Nära; Allmänkirurgi länsklinik; Ögonsjukvård länsklinik; Öron- näs- och halssjukvård länsklinik

GODKÄNT DATUM

2026-01-09

DOKUMENT-ID, VERSION

ANSVARIG

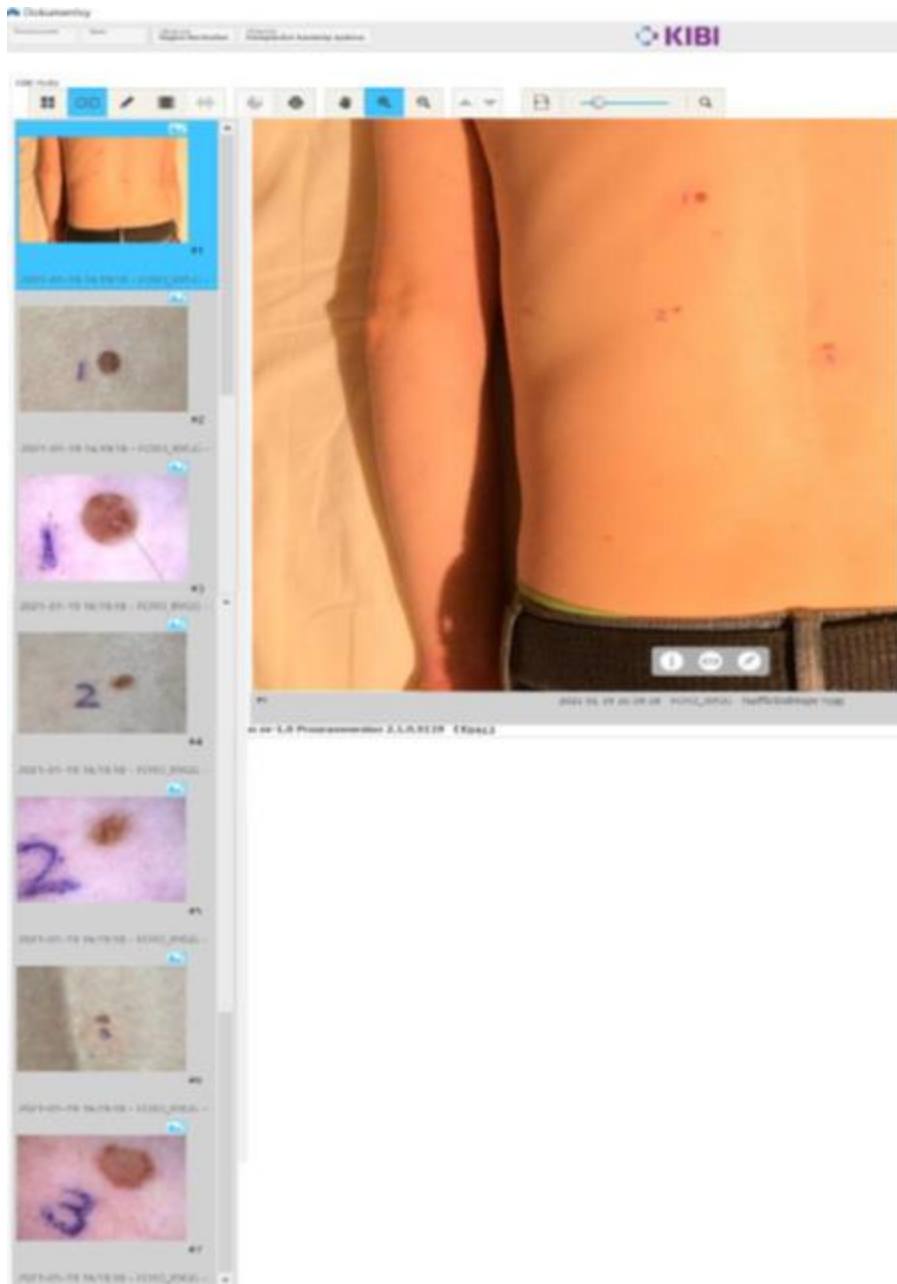
Adriana Herrera Gonzales, Tor Karlsson, Ruben Kreku, Patrik Olsson, Linda Beckert, Evelina Lilja
Adriana Herrera Gonzales

PROCESS

VARD-5-6860, 8.0

PROCESSLEDARE

Hud; Tumörer



GÄLLER FÖR VERKSAMHET

Hudsjukvård Sunderby sjukhus; Division Nära; Allmänkirurgi länsklinik; Ögonsjukvård länsklinik; Öron- näs- och halssjukvård länsklinik

GODKÄNT DATUM

2026-01-09

DOKUMENT-ID, VERSION

ANSVARIG

Adriana Herrera Gonzales, Tor Karlsson, Ruben Kreku, Patrik Olsson, Linda Beckert, Evelina Lilja
Adriana Herrera Gonzales

PROCESS

VAR-5-6860, 8.0

PROCESSLEDARE

Hud; Tumörer

Bilaga 3

Sol och Solskydd

För att minska risken och takten för att hudtumörer eller förstadier till dem ska uppstå bör du skydda dig från solen. Det räcker med 15 - 30 minuter i solen varje dag för att tillverka det D-vitamin man behöver.

Solfakta

- Solljus innehåller ultraviolett strålning som är den huvudsakliga orsaken till hudcancer.
- Det är särskilt viktigt att skydda barn från solen.
- Solen har starkare effekt på höga berg och i länder närmare ekvatorn.
- Snö, vatten och sand reflekterar solljusets ultravioletta strålar och ökar risken för solskador.
- Ultraviolett ljus tränger igenom moln och vatten och kan därför orsaka solskador även en mulen dag såsom när man badar.
- Solande i solarium är också skadligt för huden och påskyndar hudens åldrande. Solariebrunhet skyddar inte mot solens skadliga effekter.

Solskydd

- Undvik att sola mitt på dagen mellan klockan 11 och 15 när solen är som starkast. Vistas gärna i skuggan.
- Använd hatt och kläder. Tätt vävda kläder skyddar bäst.
- På kroppsdelar som inte täcks av kläder bör du komplettera med solkräm med hög solskyddsfaktor, minst 30. På händer, ansikte, öron, övre delen av kroppen, även framtill, rekommenderas faktor 50+.
- Stryk på riklig mängd och upprepa under dagen samt efter bad.
- Du bör vara extra noggrann om du seglar, åker skidor eller åker till stranden.

Egenkontroll

Det är viktigt att du regelbundet ser över din hud. Lär dig att känna igen form, färg och storlek på dina hudförändringar. Upptäcker du att något ändrar sig ska du söka din läkare. Det kan exempelvis vara ett sår som inte vill läka. Ett brunt "födelsemärke" som ändrar utseende, växer, blir mörkare eller utvecklar oregelbundna kanter bör också undersökas. Se bifogad beskrivning för egenkontroll av huden.