Implantathandboken

Syfte

Handboken beskriver utredningsprocess och förberedelser när implantatburen protetik planeras och är tänkt att fungera som ett stöd till de allmäntandläkare som arbetar med implantatprotetik.

Implantatutredningen bör utföras så nära patient och hemort som möjligt så att behovet av långa resor minskar. Patientens ordinarie tandläkare, specialister i protetik, käkkirurgi, parodontologi och radiologi kan alla bli engagerade vid något tillfälle i processen. En kalibrerad utredningsjournal är därför viktig.

För mer ingående beskrivning av de kliniska momenten rekommenderar vi respektive företags handböcker och annan litteratur.

Omfattning

Allmäntandvård, Specialisttandvård, Privattandvård och Enheten för Käkkirurgi samt Radiologi.

Innehåll

Indikation för behandling med implantat 2
Behandlingsvägar för implantatbehandling 2
Patientens förväntningar 2
Extraktioner och förbehandling 3
Planering av singelimplantat 3
Agenesier 4
Planering av delimplantat 4
Den tandlösa patienten 4
Implantatjournalens innehåll 5
Kostnadsberäkning implantat 7
Riskfaktorer vid implantatbehandling 9
Generella rutiner för röntgenundersökning 10
Fortsatt handläggning efter utredning 11
Inläkningstider vid kirurgi 11
Efter enstegskirurgi 12
Inför tvåstegskirurgi 12
Att tänka på vid protetikframställning och utlämning 12
Att tänka på vid uppföljning 13
Bedömning av implantatkonstruktioner vid revisionsundersökningar 14
Referenser 15

Indikation för behandling med implantat

Förlust av samtliga tänder, i en eller bägge käkar, kan innebära ett betydande handikapp och utgöra en indikation för implantatbehandling. Vid enstaka och partiella tandförluster är konsekvenserna för patienten mer varierande. En enstaka tandförlust tolereras ofta väl av patienten, men blir naturligen mer belastande ur fonetisk och social synpunkt när den inträffar i framtandsområdet

Vid tandförlust i sidopartierna sker i många fall en naturlig adaptation och patienten vänjer sig vid att leva med färre antal tänder. Om anpassningen uteblir uppstår störningar i bettets funktion.

Stabiliteten kan påverkas och granntändernas lägen rubbas vilket kan leda till besvär från käkleder och tuggmuskulatur. Fonetiska problem kan också uppstå. Allt detta kan utgöra en indikation för ersättning av de förlorade tänderna.

Behandlingsvägar för implantatbehandling

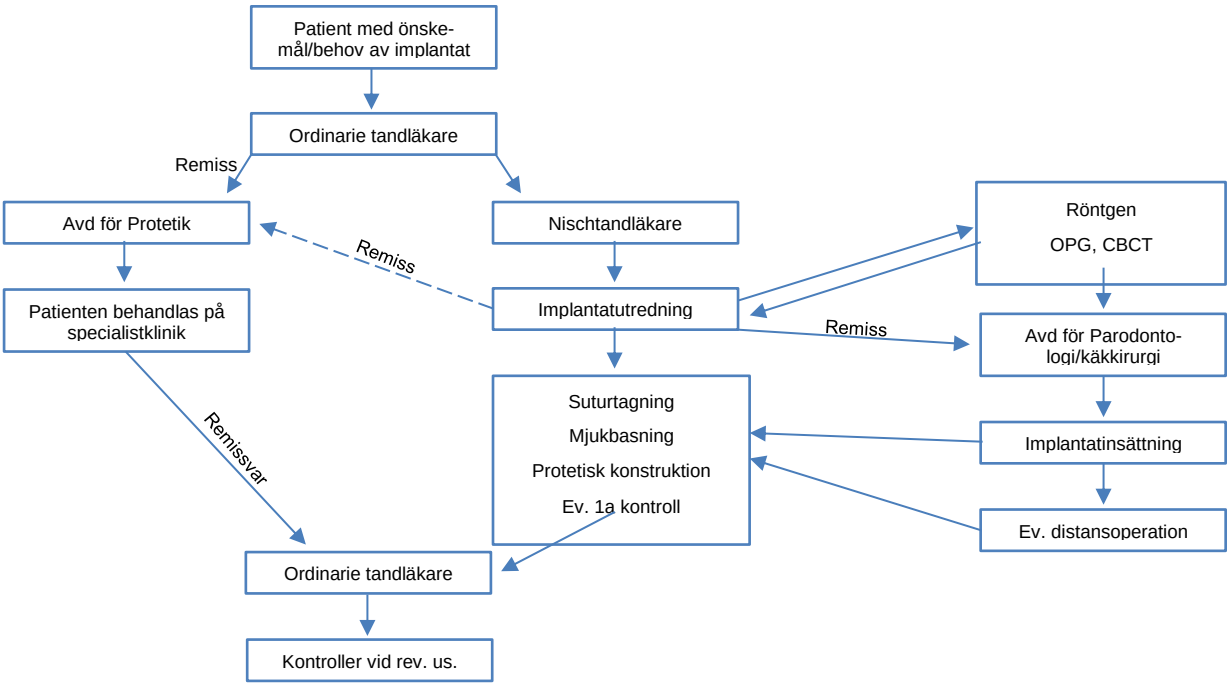

Patientens förväntningar

Implantatutredningens syfte är att hitta den protetiska lösning som bäst avhjälper patientens problem och man bör utreda bakgrunden till att patienten söker vård. En önskan om behandling kan ha så skilda orsaker som tuggfunktion, estetik, fonetik, protesretention eller sociala faktorer.

Konventionell protetik kan därmed visa sig vara den bästa lösningen och patienten kan då behandlas utanför implantatnätverket.

Viktigt även att patienten får information om allt från tidsåtgång och ekonomi till möjligt slutresultat avseende funktion och estetik. Även viktigt att

patienten är införstådd med att implantat kräver egenvård och uppföljning i samma utsträckning som egna tänder och andra protetiska konstruktioner.

Extraktioner och förbehandling

- Tänder med längsfrakturer, parodontala eller symptomgivande apikala infektioner skall extraheras så snart som möjligt. Även symptomfria rötter som inte bedöms kunna ingå i framtida protetik bör extraheras.
- Samtliga extraktioner bör ske skonsamt för att bevara benvolym. Noggrann urskrapning av eventuell patologi i alveolen för att optimera läkningen.
- Vid infektionsfria förhållanden men förväntade svårigheter kan remiss skickas för extraktion. Viktigt att bevara buckala benplattan.
- Parodontit hos en patient som planeras för implantat ska ovillkorligen vara under kontroll och välbehandlad. Tveksamma tänder extraheras.

Planering av singelimplantat

- Alternativa behandlingar, ortodonti, tandstödd protetik, etsbro och autotransplantation måste vägas mot implantatförankrad protetik eller ingen behandling alls.
- Granntändernas status. Om dessa har ett behandlingsbehov kanske tandstödd protetik är förstahandsalternativet.
- Behov av tandreglering/korrektion av käkställningsfel. Den blivande implantatstödda tanden ska kunna stå i den tänkta positionen under hela livet.
- Platstillgång i käken i mesio-distal riktning. Minst 7 mm mellan angränsande rötter. Observera rötter som konvergerar mot apex.
- Benvolym. Palpera kristan och bedöm bredden. Vanligt med buckala invaginationer. Bentransplantat bör övervägas vid brist på tillräcklig volym och kan utföras före eller samtidigt som implantatinstallationen.
- Vertikalt utrymme.
  - Vid omfattande benförlust kan kron/implantat ratio bli ogynnsam.
  - Bedöm utrymmet för protetisk ersättning om t ex antagonerande tänder elongerat.
  - Kontrollera gapförmåga så att implantatinstallation är möjlig.
- Fast gingiva av tillräcklig utsträckning bör finnas i området. Saknas fast gingiva kan plastik bli aktuellt.
- Särskild hänsyn tas till patientens smileline och gingivans biotyp i estetiska zonen.
- Viktigt att hålla tandluckan med temporär ersättning, speciellt i fronten så att avslutande protetik får tillräckligt utrymme.
- Om benförbättring planeras i estetiska zonen kan en etsbro fungera bra som temporär ersättning. Denna håller tandluckan och hindrar belastning av bentransplantatet.

Agenesier

Vid avsaknad av tandanlag hos barn och ungdomar bör möjligheten till ortodonti övervägas i första hand. Patienten visas för ortodontist för vidare utredning.

Planering av delimplantat

- En mer omfattande utredning av tandförlusternas orsak och restbettets status blir aktuellt.
- Restbettets allmänna status med särskild observans på interferenser, ocklusionsplan, kurvaturer och eventuella käkställningsfel.

  Kom ihåg att de implantatstödda tänderna skall kunna stå i den tänkta positionen resten av patientens liv.
- Befintliga protetiska konstruktioners status och prognos.
- Vertikalt utrymme. Observera att detta kan vara för stort, särskilt i underkäkens sidopartier och leda till en ogynnsam relation mellan implantatlängder och kliniska kronor.
- Benvolym. Bentransplantat eller annan teknik för att skapa utrymme t ex sinuslyft eller splitcrest kan vägas in i planeringen.
- Vid omfattande vävnadsförlust kan avtagbar protetik vara ett bättre alternativ.
- Temporär ersättning kan efterfrågas i större utsträckning. Fungerar ofta bra med en temporär protes men viktigt att slipa ur och mjukbasa efter de olika kirurgiska momenten. Extra viktigt att minimera belastningen de första 2-3 veckorna efter fixturinstallation.

Den tandlösa patienten

Tandlöshet är för många ett betydande handikapp. Helprotesbärande kan förutom eventuellt försämrad tuggfunktion få patienten att känna oro i sociala sammanhang.

När en patient med befintlig protes efterfrågar implantatbehandling är det viktigt att utreda grundorsaken till önskemålet. En patient som finner själva protesbärandet socialt belastande blir inte hjälpt av en täckprotes. Däremot kan en patient vars problem är nedsatt tuggförmåga pga. bristande retention ofta bli hjälpt av en sådan behandling.

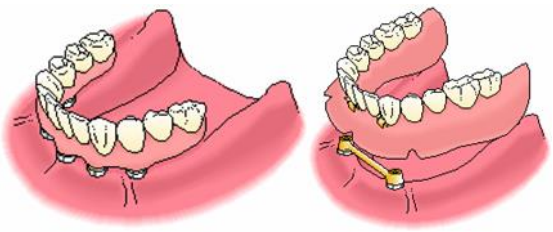

Undersökning av den tandlösa patienten

- Resorptionsgraden i käkarna. Den sagittala och transversella käkrelationen.

- Bedömning av i hur hög grad befintliga proteser ersätter både tänder och stödjevävnader. Protesens ”fyllnadsfunktion” av omslagsvecket kan ha betydelse för valet mellan fasta tänder och täckprotes.
- Protesens stabilitet, retention och passform. Om proteserna kan optimeras så måste detta vägas mot mer komplicerade behandlingsalternativ.

  En typsituation är det knivseggsvassa tunna alveolarutskottet som retinerar en avtagbar protes på ett bra sätt men kräver bentransplantat för att kunna rymma fixturer.
- Munslemhinnans status. Stomatiter, slemhinnehyperplasier och decubitus ska behandlas under planeringsfasen.
- Alveolarutskottets relation till munbotten och omslagsveck.

Implantatjournalens innehåll

En standardiserad utredningsjournal är viktig i en vårdkedja med många olika behandlare.

Som underlag till implantatutredningen används journalmallen ”impl” i VAS och nedan går vi igenom journalen och det som är viktigt att tänka på vid respektive sökord.

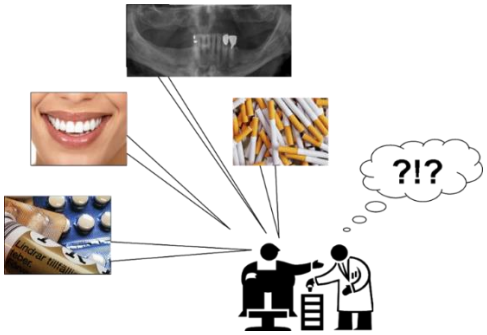

Journalrubriker med kommentarer

Kontaktorsak

Varför söker patienten hjälp och vilka önskemål och förväntningar finns på behandlingen. Bakgrund till tandförlusterna såsom trauma, parodontit, karies etc. kan påverka valet av behandling.

Anamnes

- **Tidigare sjukdomar**

  Ta upp de sjukdomar patienten haft och speciellt de som kan ha relevans för den nu aktuella behandlingen. Inkludera uppgifter om tidigare operationer. Glöm inte blödningsanamnes!

- **Nuvarande sjukdomar**
  Använd hälsodeklarationen som utgångspunkt. Kom i håg att patienter ibland gör sin egen bedömning av vad tandvården behöver veta. Gå därför igenom också blanka fält i hälsodeklarationen.

- **Kommentar läkemedel**
  Använd och hänvisa till läkemedelsöversikten, kontrollera aktualitet med patienten.

  Observera särskilt om patienten tar skelettstärkande preparat och sedan hur länge. Kan ha avgörande betydelse för terapival.

  Notera särskilt medicinering med antikoagulantia och SSRI preparat (se avsnittet riskfaktorer vid implantatkirurgi).

- **Överkänslighet**
  Ange allt som patienten uppger sig överkänslig för. Fråga särskilt efter allergi mot bedövning och antibiotika.

- **Tobak**
  Tobaksvanor och omfattning.

- **Socialt**
  Arbete, eventuellt missbruk eller andra socioekonomiska faktorer anges.

Status

- **Extraoralt status**
  Undersökning av tuggmuskler, käkleder, ansiktets hud och mjukvävnader. Tydliga karakteristika avseende mimik, ansiktshöjd eller behov av läppstöd. Tecken på parafunktion. Notera särskilt gapförmåga och smileline.

- **Intraoralt status**
  - Sagittal, vertikal och transversell bettrelation.
  - Betandning, inklusive protetik.
  - Status på befintlig protetik
  - Parodontalt status.
  - Munhygien. Remiss till tandhygienist vid behov.
  - Kariesaktivitet.
  - Orsak till tandförluster.
  - Preliminär bedömning av bentillgången i tandlösa områden.
  - Utrymme i vertikalled.
  - Tecken på parafunktioner.
  - Beskriv eventuella förändringar i munslemhinnor. Notera spottkörtelfunktion/muntorrhet.

- **Kontroll allmäntillstånd**
  Ange om du uppfattar patientens tillstånd som påverkat av någon allmänsjukdom. Kognitiv svikt?

Röntgen

Ge en kort beskrivning av aktuell röntgen. Notera särskilt:

- rotrester och annan patologi i tandlösa områden
- mesio-distalt utrymme (mm) mellan rötterna på ömse sidor om tandluckor.
- närhet till anatomiska strukturer såsom bihålor och mandibularkanal

Bedömning

Är en sammanfattning av anamnes och klinisk undersökning, ditt objektiva behandlingsförslag och patientens önskemål.

- Redovisa behandlingsalternativ, för- och nackdelar.
- Eventuella nödvändiga förbehandlingar.
- Medicinska faktorer som påverkar behandlingen.
- Patientens förmåga att klara av behandlingen med avseende på hälsa, munhygien, rökstopp, ekonomi mm.

Vårdplan

Steg för steg planering med uppskattad kronologi.

Daganteckning

I daganteckningen beskrivs vad som utförts vid besöket samt remisser, foto och eventuell information som lämnats till patienten.

Här anges även de ekonomiska villkoren för den planerade vården, exempelvis: HSE-regler, olycksfallsförsäkring eller vanligt tandvårdsstöd.

Preliminärt kostnadsförslag till patienten.

Kostnadsberäkning implantat

Implantatbehandling är endast ersättningsberättigad t.o.m. tandposition 6. Önskar patienten implantat i position 7 debiteras 100 %.

Observera att tändernas position kan ha ändrats i samband med t ex tandreglering.

Vid behandling med implantat avgörs debiteringen av tillståndskoden.

I en entandslucka med tillstånd 5031 lämnas ersättning från försäkringskassan för en tandstödd bro och implantatbehandlingen debiteras enligt en utbyteåtgärd.

Om granntänderna är helt intakta eller endast har en mindre restaurering debiteras enligt tillstånd 5032.

Om man väljer implantatalternativet vid en entandslucka låser man intilliggande tänder för kronterapi i 3 år. Viktigt att informera patienten om kostnad 100 % om en krona ändå blir aktuell inom den tiden och kanske överväga tandstödd protetik från början.

Entandslucka	Tillstånd 5031	Kirurgi. Åtgärd 925. Implantatet ingår. Protetik. Åtgärd 926
	Tillstånd 5032	Kirurgi. Åtgärd 420, 421. Protetik. Åtgärd 850/852.

I en tvåtandslucka kan ett eller två implantat installeras. Åtgärd kirurgi och tillkommande kostnad för antal implantat.

Tvåtandslucka	Tillstånd 5033	Kirurgi. Åtgärd 421 vid ett implantat Kirurgi. Åtgärd 423 vid två implantat Antal implantat. Åtgärd 420 x 1 eller 2 Notera olika kostnad för implantatsystem Protetik. Åtgärd 850 /852 /853

Ytterligare tillstånd finns för större tandluckor (5034 och 5035) och enkelsidig friändstandlöshet 5010-5016. Samma princip som tvåtandslucka med en åtgärd för kirurgi och en åtgärd för antal implantat beroende på hur många som installeras.

Åtgärd för kronor och hängande led beroende på antal och placering.

Behandling med singelimplantat som placeras sist i tandbågen vid friändstandlöshet har en lägre kostnad jämfört ett implantat i en entandslucka som debiteras som en utbyteåtgärd.

Om protetiken utförs i annan ersättningsperiod än kirurgin tillämpas tillstånd 5447/5448.

Att läsa

- HSLF-FS 2019:9. Föreskrifter om ändring i Tandvårds- och läkemedelsförmånsverkets föreskrifter och allmänna råd (TLVFS 2008:1) om statligt tandvårdsstöd.

- Handbok till HSLF-FS 2019:9, TLV:s föreskrift om statligt tandvårds-stöd. Avsnitt 6.7. Implantatstödd protetik s 160.
- Anvisningar och förtydliganden till tandvårdstaxan 2023. Region Norr-botten. ALLA 3 ATT LÄSA LÄNKAS?

Riskfaktorer vid implantatbehandling

Parodontal sjukdomshistoria

Aktiva parodontala sjukdomsprocesser ska vara behandlade och under kontroll före implantatkirurgi.

Historik av parodontit utgör alltid en riskfaktor för framtida utveckling av peri-implantit. Patienter med denna bakgrund skall alltså informeras om risken och rekommenderas ett tätare kontroll- och hygienprogram. Viktigt med god plackkontroll.

Rökning

Rökningen har negativ inverkan på läkning vid kirurgi och ökar risken för att implantatet inte integrerar. Långsiktigt ökar det även risken för utveckling av peri-implantit.

Vid utredningen skall rökande patienter informeras om rökstopp. Erbjud patienten hjälp med rökavvänjning t ex via remiss till hälsocentral. Målet är total rökfrihet för bästa långtidsprognos. Rökfrihet minst 4 veckor innan och 8 veckor efter kirurgi är lägsta acceptansnivå.

Alltid totalt rökstopp i de fall där benförbättrande åtgärder planeras. Lämna skriftlig information till patienten.

- Information inför implantatoperation
- Rökstopp inför implantatoperation

Sjukdomar och farmaka

Instabil diabetes, långtidsbehandling med corticosteroider, maligna sjukdomar (cytostatika, strålning mot käkarna) och osteoporos är exempel på systempåverkande faktorer med effekter på läkning och benkvalitet. SSRI (selektiva serotonin återupptagshämmare) preparat ökar risk för fixturförlust. Patienter som behandlas med skelettstärkande preparat och andra biologiska läkemedel utgör ett särskilt observandum.

Se länk bisfosfonater – Tandvårdsbehandling av patienter med antiresorptiva läkemedel LÄNK

Problemen kan ofta bemästras men kräver speciella hänsyn och anpassning av behandlingen till den individuella situationen.

Medicinering med antikoagulantia är vanlig hos äldre patienter. Den ökade blödningsrisken måste hanteras korrekt också vid förberedande extraktioner.

- Antikoagulantia vid tandextraktion, dentoalveolär kirurgi och depuration

- Antikoagulantia och läkemedel som kan orsaka käkbensnekroser - lathund

Alkohol
Alkoholmissbruk leder ofta till nutritionsstörningar vilket påverkar både läkningsprocesser och känslighet för infektioner. Alkoholrelaterade leverskador ger ökad peroperativ blödningsrisk.

Parafunktion
Viktigt att notera om patienten uppvisar tecken på parafunktion. Detta kan styra val av operationsteknik (enstegs eller tvåstegsteknik), inläkningstider och antal implantat.

Ålder och behandling med käkbensförankrad protetik
Hög ålder är i sig inget hinder för behandling. I själva verket är äldre patienter med olika former av orala funktionshinder de som kan vara allra mest hjälpta av att få implantat.

Kognitiv svikt är ett observandum. Särskild hänsyn måste dock tas till patientens förmåga att sköta hygienen kring implantaten. Därför kan avtagbara proteser förankrade till implantat vara en väl fungerande terapi.

Hos yngre patienter måste hänsyn tas till tillväxten i käkarna och individuell bedömning om denna är avslutad. Implantatet är ankylotiskt och följer inte med den fortsatta tillväxten varför ett för tidigt installerat implantat kan hamna i infraposition.

Generella rutiner för röntgenundersökning
Panoramaröntgen rekommenderas vid inledande undersökning. Man får här en samlad bild av patienten avseende bentillgång och eventuell patologi i tänder och käkar.

Oftast krävs dock vidare utredning med CBCT. Den bör utföras tidigast 3-4 månader efter tandextraktion.

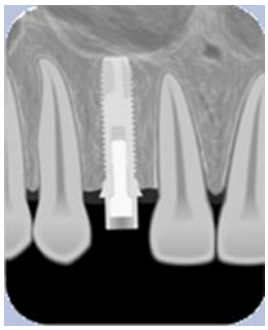

För ytterligare information om röntgenutredningar se Röntgenarbetet i Folktandvården.

Fortsatt handläggning efter utredning

- Ingen behandling: Patienten debiteras för utredningsdelen och återgår till ordinarie tandvård. Journalkopia till ordinarie tandläkare.
- Konventionell protetik väljs: Beslut fattas om när och av vem detta skall utföras. Journalkopia till ordinarie tandläkare.
- Behandling med implantat väljs: Remiss till protetikavdelningen för fullständigt omhändertagande alternativt utförs protetiker av nischad tandläkare i samarbete med kirurg/parodontolog för implantatkirurgi.
- Kostnadsförslag till patienten och vid behov godkänd HSE prövning eller klart försäkringsåtagande vid olycksfall.
- Skicka remiss till kirurg/parodontolog först när hela förberedelsearbetet är klart.

Valet av kirurgi baseras på den implantatutredning som är utförd sammanvägd med faktorer som framkommer vid kirurgitillfället som t.ex. benkvalité.

Enstegskirurgi innebär att läkdistans appliceras direkt och kommer att perforera slemhinnan.

Vid tvåstegskirurgi läker implantatet in täckt av slemhinna. En distansoperation får sedan ske för att kunna applicera läkdistansen.

Inläkningstider vid kirurgi

Preoperativ situation	Första kirurgi	Andra kirurgi	Avtryckstagning för protetik
God bentillgång God primärstabilitet	Enstegs kirurgi		8 veckor efter kirurgi
God bentillgång Mjuk benkvalitet Nedsatt AT	Tvåstegs kirurgi	Distansoperation efter ca 3 -6 mån	10 dagar efter distans operation
Dålig bentillgång som kräver benaugmentation	Benersättning Resorberbart membran	Implantatinstallation efter 9 – 12 månader	3 månader efter implantatinstallation
Sinuslyft **Subantral benhöjd** **>5-6mm**	Transcrestaltek-nik	Enstegs kirurgi	3-6 månader efter implantatinstallation
Sinuslyft **Subantral benhöjd** **3-5mm**	Lateral teknik med samtidig implantatinstallation	Två-stegs-kirurgi	6 månader efter implantatinstallation

Preoperativ situation	Första kirurgi	Andra kirurgi	Avtryckstagning för protetik
Sinuslyft **Subantral benhöjd** **<3mm**	Lateral teknik utan samtidig installation Augumentation med 1) Benersättning 2) Autologt ben	Implantatinstallation efter första kirurgin 1) 9 månader 2) 6 månader	3 månader efter implantat installation

Efter enstegskirurgi

Efter kirurgi får patienten skölja med klorhexidin fram till suturtagning. Vid suturtagningen kontrolleras läkning och patienten instrueras i borstteknik med Special Care tandborste och Corsodylgel.

- Eventuell protes kontrolleras, slipas ur och mjukbasas vid behov. Viktigt även att även avlasta rebaseringsmaterialet kring distanserna.
- Under inläkningperioden kan läkdistanserna rotera upp sig. Skruvas på plats för hand och särskilt försiktigt under 2-3 läkningsveckan. Använd aldrig momentdrag för läkdistanser.

Inför tvåstegskirurgi

- Studera patientens nuvarande temporära situation. Går denna att anpassa sedan distansoperationen är gjord? Om inte, är patienten beredd att vara utan ersättning till dess att protetik kan utföras.
- Lämna ut instruktion Munhygienråd efter distansoperation.
- Om protesen lämnas ut direkt efter distansoperation måste ordentlig avlastning ske, även i mjukbasmaterialet. Annars kontrolleras detta vid suturtagningen.

Att tänka på vid protetikframställning och utlämning

- Vid behov utförs röntgenkontroll i samband med avtryckstagning för att kontrollera att avtryckstoppen är på plats om detta ej kan ses kliniskt.
- Baselineröntgen vid utlämning. Tänk på att friprojicera gängorna på implantatet och anslutningen mellan komponenterna. Standardisera bildtagningen för att möjliggöra jämförelser i framtiden.
- Tandläkare bör rutinmässigt även registrera utgångsvärden (s.k. baseline registrering) för sonderingsdjup direkt efter att krona/bro-komponent anslutits till implantat.
- Upprätta ett individuellt munhygienprogram. Varje nybliven implantatpatient bör få instruktion i adekvat munhygien runt sin konstruktion. Lämpligt är en inledande instruktion i samband med utlämning och därefter uppföljning med individuella intervall.
- Noggrann inslipning och avlastning framförallt vid artikulation. Tänk på att implantatet är ankylotiskt och saknar den fysiologiska rörelsen hos en tand. Risk för fraktur vid ogynnsam belastning.

- Resiliensskena eller annan bettfysiologisk behandling insätts vid tecken på bruxism för att minimera risken för överbelastning av tandimplantaten.

Att tänka på vid uppföljning

Intervallet på de uppföljande kontrollerna ska vara individuellt anpassade efter den enskilda patientens behov. Beakta alltid riskmarkörer i form av nedsatt AT (t.ex. obalanserad diabetes), medicinering, rökning och tidigare erfarenhet av parodontit samt förmåga till plackkontroll.

Vid uppföljande undersökning av patient med implantat:

- Kontrollera att konstruktionen är stabil och att compositpluggarna sitter kvar.
- Om compositen har lossnat, passa på att kontrollera om bro- eller centrumskruv behöver dras åt.
- Kontrollera ocklusion och artikulation. Förekomst av slitage, frakturer mm? Är implantaten korrekt avlastade? Har ocklusionsförhållandena ändrats?
- Kontrollera munhygienen. Ev. infärgning.
- Kontrollera om hyperplasier eller fistelmynningar ses i omgivande mucosa.
- Sondera och notera förekomst av blödning eller pus. Detta kan indikera utveckling av periimplantit. Plastsond kan underlätta åtkomligheten vid sondering under prominenta protetiska konstruktioner.
- Professionell tandrengöring, avlägsnande av tandsten.

Periimplantär hälsa

En frisk vävnad visar inga kliniska tecken på inflammation. Ingen rodnad, svullnad, blödning eller pus vid sondering. Ingen ökat fickdjup eller progredierande benförlust jämfört med tidigare undersökningstillfälle

Diagnostik vid tecken på inflammation:

Periimplantär mucosit: Vid sondering ficka > 4 mm, blödning vid sondering och/eller pus. Ingen benförlust jämfört med baseline röntgen.

Behandling: Professionell rengöring, avlägsna ev. implantatsten, optimera munhygien. Om konstruktionen ej tillåter hygienisk åtkomlighet kan den behöva avlägsnas och korrigeras. Sätt in klorhexidin. Kontrollera att mucositen läker ut för att undvika utveckling av periimplantit.

Periimplantit: Fördjupad ficka med samtidig blödning och/eller pus vid sondering och progredierande marginal benförlust i förhållande till baseline värden och röntgen. Vid avsaknad av baselinevärden kan diagnosen periimplantit baseras på blödning/pus vid sondering, sonderingsdjup ≥ 6 mm och benförlust ≥ 3 mm.

Behandling: Initial behandling - se periimplantär mukosit följt av ev.remiss till Specialisttandvården, avd för parodontologi.

Patienter med historia av parodontit, dålig munhygien och avsaknad av regelbunden stödbehandling löper högre risk för peri-implantit.

För vidare information. Se Mukosit, Periimplantit och Implantathygien,

Munhygienhjälpmedel, Implantatinstrument

Bedömning av implantatkonstruktioner vid revisionsundersökningar

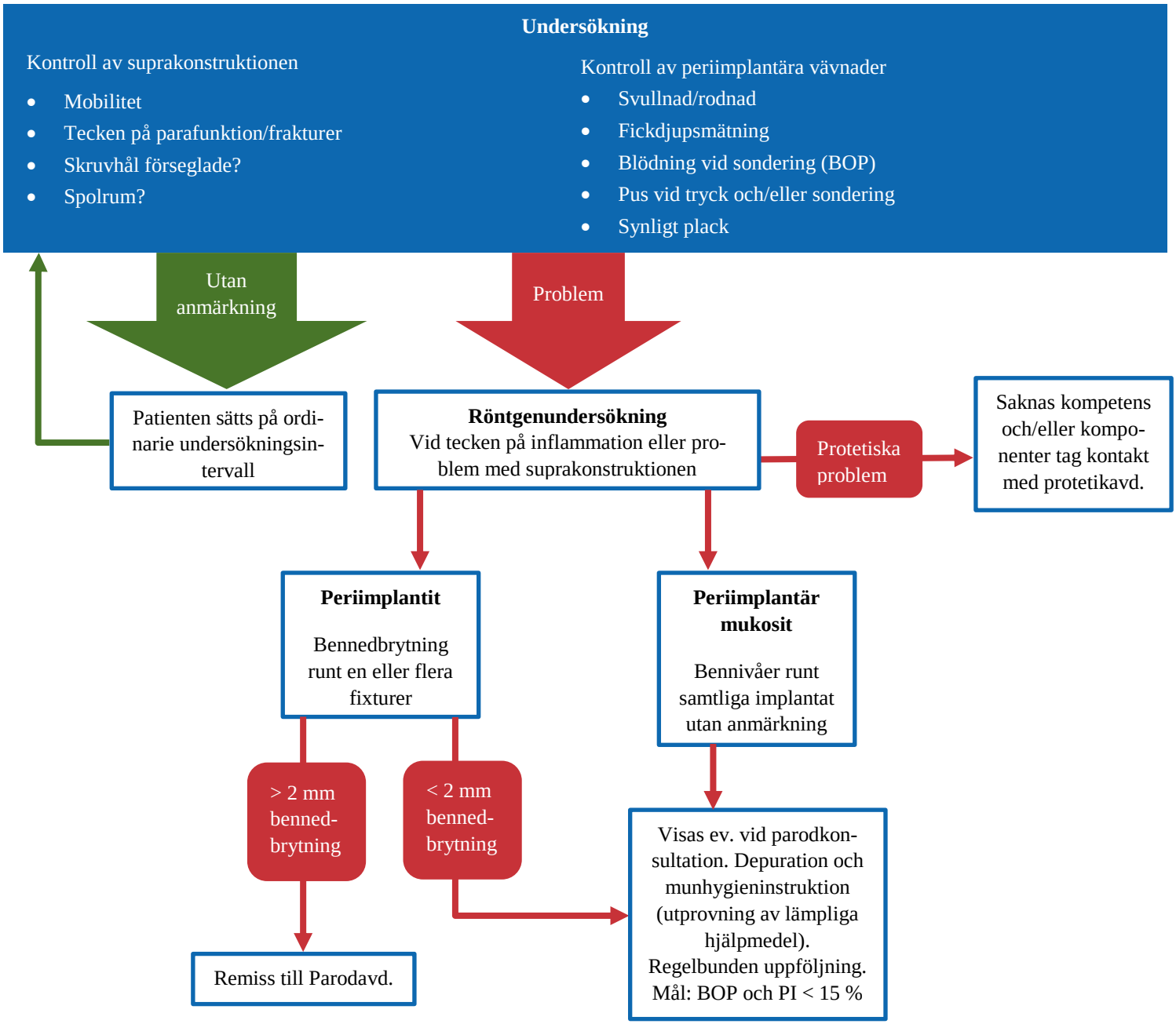

Referenser

- Stoor P, Laine P. Gott estetiskt resultat av implantatbehandling kräver god planering. Tandläkartidningen 2010; 102 (2): 74-79.
- Heitz-Mayfield L, Heitz F, Lang NP. Implant Disease Risk Assessment IDRA-a tool for preventing peri-implant disease. Clin Oral Impl Res. 2020; 31: 397-403.
- Chrcanovic B.R, Kisch J, Albrektsson T, Wennerberg A. Factors Influencing Early Dental Implant Failures. Journal of Dental Research; 2016. Vol 95 (9) 995-1002.
- Schittek Janda M, Matteos N, Larsson C, Ekenbäck J. Implantat – att förebygga, diagnosticera och hantera komplikationer. Gothia fortbildning 2020.

Regelverk

- HSLF-FS 2019:9. Föreskrifter om ändring i Tandvårds- och läkemedelsförmånsverkets föreskrifter och allmänna råd (TLVFS 2008:1) om statligt tandvårdsstöd.
- Handbok till HSLF-FS 2019:9, TLV:s föreskrift om statligt tandvårdsstöd. Avsnitt 6.7. Implantatstödd protetik s 160-222.
- Anvisningar och förtydliganden till tandvårdstaxan 2020. Region Norrbotten.
  LÄNKAR REGELVERK?